Aus dem Zahnärztlichen Institut der Universität Marburg.
Direktor: Prof. Dr. Hans Fliege.

Über Mensurverletzungen der Kiefer und Zähne.

INAUGURAL-DISSERTATION
zur Erlangung des Doktorgrades in der
ZAHNHEILKUNDE
der Hohen Medizinischen Fakultät der
PHILIPPS-UNIVERSITÄT ZU MARBURG

Vorgelegt von
HANS VON NOLTING
Zahnarzt aus Kassel.

MARBURG 1939

DRUCK: MARTIN ECKERT & SOHN, KASSEL

Angenommen von der Medizinischen Fakultät Marburg
am 28. November 1939.
Gedruckt mit Genehmigung der Fakultät.
Referent: Professor Dr. Fliege.

R. UNIV.
BIBLIOTHEEK
LEIDEN

Das Thema der Menſurverletzungen iſt von mediziniſchen Geſichtspunkten aus ſchon des öfteren in größeren und kleineren Abhandlungen bearbeitet worden. Das liegt nahe, da die hier entſtehenden Verletzungen nicht alltäglich ſind und oft eine ganz beſondere Verſorgung zu erfahren haben, wenn nicht auf geſundheitlichem ſowie auf kosmetiſchem Gebiete Schäden auftreten ſollen, die dem Betroffenen für lange Zeit ſchwerſte Unannehmlichkeiten bereiten können.

Hierher gehören besonders infizierte Schmiſſe, Lappendefekte, angeſchlagene Gefäße und die bei Säbelmenſuren — allerdings nur selten — vorkommenden Kontinuitätstrennungen der Naſe und des Ohres, die gelegentlich auch durch Plaſtiken nicht wieder hergeſtellt werden können.

Die ebenfalls oft ſchweren Verletzungen der Zähne jedoch ſind bei den Arbeiten kaum berückſichtigt worden. Dieſe können das geſamte Gebiß außerordentlich ſchädigen, es bei größeren Verluſten kaufunktionell ſchwächen, bei teilweiſem oder ganzem Verluſt einzelner Zähne kosmetiſch beeinfluſſen und bei komplizierten Brüchen durch die naheliegende Möglichkeit einer Infektion bei nicht ſorgſamer Behandlung in die größte Gefahr bringen.

Es verlohnt deshalb durchaus der Mühe, einmal über die in der Literatur beſchriebenen Fälle zu berichten und feſtzuſtellen, welche Therapie eingeſchlagen wurde und dann zum Erfolg oder Mißerfolg führte. Daß ein Mißerfolg nicht etwa Folge einer falſchen Behandlung zu ſein braucht, iſt ſelbſtverſtändlich, da ja die Heilung in erſter Linie auch von der Schwere der Verletzung und der allgemeinen Konſtitution und Dispoſition des Patienten abhängig iſt.

Leider verfügt das Schrifttum nur über wenige Fälle. Dagegen ſind Gebißbeſchädigungen durch Menſurverletzungen häufig vorgekommen. Dies kann nicht wundernehmen, da das Ziel des Fechters bei

Schlägermensuren nur auf Kopf und Gesicht gerichtet ist und im Gesicht in erster Linie auf die Kiefer bei den Hieben „Durchzieher" und „Tiefquart". Auch der sogenannte „Streicher" gefährdet das Gebiß doch verläuft der Hieb mehr in Richtung der Zahnachsen. Dadurch wird im allgemeinen nur je ein Zahn gefährdet, während bei den beiden oben angeführten Hieben „Durchzieher" und „Gesichtsquart" ganze Zahnreihen in Gefahr stehen, da diese Hiebe horizontal zur Zahnreihe auftreffen. Steht die Fraktur fest, so ist neben der Vitalitätsprüfung durch den faradischen Strom darauf zu achten, was für einen Bruch wir vor uns haben.

Nach Williger (17) unterscheiden wir folgende:

1. Quer- oder Horizontalfraktur
2. Längs- oder Vertikalfraktur
3. Schrägfraktur,

Hierbei liegt der Benennung die Lage der Bruchfläche zur Zahnachse zu Grunde. Kompliziert ist der Bruch dann, wenn auch noch die Pulpa, die den Zahn umgebenden Weichteile oder der Alveolarknochen an der Fraktur beteiligt sind.

Von einer Komminutivfraktur spricht Williger, wenn eine Anzahl Splitter beobachtet werden können.

An dieser Stelle möchte ich auch darauf hinweisen, welchen Einfluß solche Kiefer- und Zahnverletzungen auf den Fechter selbst ausüben können. Hierüber berichtet Purruker (12) bei der Erörterung, wann eine Partie bei Zahnschädigungen abzubrechen ist.

„Locker geschlagene Zähne können ein Grund zum Abführen sein, wenn aller Voraussicht nach hier noch mehrere Treffer zu erwarten sind, die dann die Zähne ganz ausbrechen und dadurch unnötige Schmerzen und Kosten verursachen würden. Sind die Zähne gleich ganz abgeschlagen, so ist das an sich kein Grund zum Abführen; es empfiehlt sich aber doch abzubrechen, denn der Verlust von Zähnen ist ein so starker psychischer Schock, daß die weitere Haltung des Paukanten sicher nicht unbeeinflußt bleibt."

Unter Berücksichtigung der schweren Verletzungen der Zähne und deren starken psychischen Folgen auf den Fechter liegt der Gedanke eines Schutzes der Zähne, wie ihn Palazzi (10) bereits durch den Kieferschutzapparat bei Boxern praktisch verwirklicht hat, nahe. Ritter (14) hat sich bemüht, einen ähnlichen Schutz für den Fechter

zu schaffen. Ritter glaubt, diesen in zweifacher Weise gefunden zu haben.

1. „In einer mit Blechstreifen belegten Moosgummiplatte und
2. In einer bei geschlossenem Munde dem äußeren Zahnbogen angepaßten vulkanisierten Kautschukplatte."

Die Kautschukplatte stellt Ritter her, indem er die linke Wange und Lippe von den Zahnreihen abzieht und reichlich Gips in den Mundvorhof und die linke Backentasche einfließen läßt. Sodann wird von dem so erhaltenen Negativ das Positiv angefertigt, nach diesem eine 2 mm starke Schutzplatte aus Wachs, die in Kautschuck vulkanisiert und sorgfältig poliert wird. Um zu erreichen, daß der Schutz nicht auf den Zähnen selbst ruht, wird möglichst weit von der Zahnfleischgrenze entfernt in das Gipsmodell eine flache, 1—2 mm tiefe Rille eingeschabt. Die Zähne werden mit einer dünnen Schicht nasser Leinewand bedeckt. Die in Wachs modellierte Platte soll bis an den Boden der Umschlagfalten gehen.

Dieser Schutz ist auf Mensuren getragen worden. Über den Erfolg dieser Methode hat der Verfasser nicht mehr berichtet.

Wie ich schon eingangs erwähnte, ist die Anzahl der veröffentlichten Mensurverletzungen der Zähne und Kiefer sehr gering. Ich kann zu dem Thema zwei weitere, bis hierhin noch unbekannte Fälle beitragen. Zunächst aber möchte ich die im Schrifttum veröffentlichten Fälle anführen.

Die Ersten, die Mensurverletzungen der Zähne beschreiben, sind Hyrtl (6) und Eichler (1).

Fall I.

Hyrtl berichtet von einem Studenten, dem auf Mensur ein Schneidezahn an der Wurzel durchschlagen wurde,

„Die Krone hing nur noch lose im Zahnfleisch. Ein Chirurg, der den Zahn in die Alveole drückte, hatte das Glück, die Fraktur zur Verheilung zu bringen. Kurze Zeit nach der Verheilung stellten sich heftige Schmerzen ein, die die Extraktion notwendig machten. Bei der Untersuchung bemerkte man eine geringe Dislokation der Zahnfragmente, wodurch der Nerv abgeknickt, durch den Kallus außerdem noch komprimiert worden war. Momente, die die Heftigkeit der Schmerzen zur Genüge erklären."

Fall II.

Eichler beschreibt folgende Mensurverletzung:

„Einem 21jährigen Studenten wurde gelegentlich einer Schlägermensur der linkere untere Caninus im Collum dentis vollständig durchschlagen, so daß das Kronenfragment nur noch lose im Zahnfleisch hing. Die Pulpahöhle war eröffnet. Ich desinfizierte sorgfältig mit 1% Sublimatlösung und fertigte eine etwas weitere Goldkappe mit 2 Fensterkronen für den lateralen Incisivus und ersten Praemolaren an und befestigte nach Reponierung der Fragmente diesen improvisierten Fixationsapparat mit Zement. Die in den ersten fünf Tagen sehr heftigen Schmerzen ließen unter Jodbehandlung immer mehr nach und waren nach 11 Tagen fast völlig verschwunden. Da auch von Seiten des Periodontiums keine Reizerscheinungen auftraten, so beließ ich den Apparat fünf Monate im Munde und entfernte denselben erst nach dieser Zeit. Die Konsolidierung und Ausheilung der Pulpa war nach dieser Zeit eine so vollständige, daß der Patient den Zahn wieder wie früher ohne jede Schmerzempfindung gebrauchen konnte."

Fall III.

Euler (2) demonstriert ferner wohlgelungene Aufnahmen von Mensurverletzungen, wie sie wohl jedes Semester im dortigen Institut zur Beobachtung und Behandlung kamen. Wie die Bilder eines dieser Fälle klar erkennen ließen, war der $_1$J zur Hälfte, der $_2$J, $_1$C und $_1$P aber vollständig abgeschlagen. Es handelte sich bei allen Zähnen um Querfrakturen am Zahnhalse. Die Wurzeln des $_2$J und $_1$C wurden entfernt; für später ist eine Brücke von $_1$J zum $_1$P in Aussicht genommen.

Fall IV.

Partsch (11) stellte in seinen klinischen Demonstrationen einen Studenten vor, „der auf Mensur einen Schlag auf den oberen Eckzahn erhalten hatte. Die Zahnwurzel war, wie man aus dem Röntgenbild deutlich ersehen konnte, frakturiert, die Pulpa eigentümlicherweise dabei erhalten. Die eingetretene Heilung kann man sich wohl durch Gewebe, das vom Periodontium her eingewachsen ist, entstanden denken."

Fall V.

Eine schwere Mensurverletzung des Zwischenkiefers und der Frontzähne beschreibt Fliege (3,4).

„Der zahnärztlichen Poliklinik wurde ein 23jähriger Student R. Sch. zugeführt. Die Begleitung des Patienten, der sich nur schlecht verständlich machen konnte, gab folgendes an: Im Verlauf einer P.P.-Suite habe der Patient einen Zahnschmiß erhalten. Der Paukarzt habe Sch. anfänglich noch weiter stehen lassen wollen. Da sich aber einige Zähne hin und her bewegen ließen, hätte man ihn abgeführt.

Nach der Entfernung des provisorischen Verbandes, den der Patient über der Oberlippe trug, zeigte sich eine klaffende, 7 cm lange, horizontal verlaufende, mäßig blutende Wunde. Die Oberlippe war in ihrer ganzen Ausdehnung dicht unterhalb der Nase durchtrennt. Sie sah cyanotisch aus. Ein Zentimeter über dem linken wie rechten Mundwinkel bestand noch eine mäßig breite Gewebsbrücke. Bei der Mundöffnung zeigte sich ein vollzähliges, fast cariesfreies, kräftiges Gebiß. Die vier oberen Frontzähne bewegten sich bei Öffnungsbewegung des Mundes nach palatinal und ließen sich leicht an ihre Stelle zurückbringen, wobei der Patient heftigen Schmerz verspürte. Ich dachte zunächst an eine totale Luxation des Zwischenkiefers und glaubte, die gelockerten Zähne erhalten zu können. Die Röntgenaufnahme zeigte im Gegensatz zu meiner Annahme die Querfraktur sämtlicher 4 Frontzähne in halber Wurzelhöhe.

Behandlung:

Wegen zu großer Dislokation der Bruchenden und der Unmöglichkeit, die Pulpa am Leben zu erhalten, wurde das Frakturstück mit den 4 Frontzähnen in toto entfernt. Die Oberlippe wurde unter Leitungsanästhesie vernäht."

Fall VI.

Ritter (13) berichtet über eine äußerst interessante Schienung einer Zahnfraktur, die er selbst durchgeführt hat.

„Bei dem hier zu beschreibenden Fall handelt es sich um einen 19jährigen Studenten, dem bei einer Schlägermensur $\frac{1}{2}\,\underline{3}$ im margi-

nalen Wurzeldrittel frakturiert worden sind. Die Gingiva und das Alveolarseptum zwischen $\underline{/\,2}$ und $\underline{/\,3}$ waren ebenfalls verletzt, und auf diese Weise eine Verbindung zwischen Pulpa und Mundhöhle hergestellt, so daß eine Heilung der Fraktur durch Reizdentinbildung und Zementwucherung in Folge der bestehenden Infektionsgefahr nicht sicher erschien. Es blieb also nur die Schienung durch Metallwurzelstiftverankerung als einzig therapeutische Maßnahme übrig.

Für die linke Oberkieferhälfte wurde eine Schiene gefertigt, um $\underline{/\,2\,3}$, die bei Berührung sehr schmerzhaft waren, ruhig zu stellen. Darauf wurden $\underline{/\,2\,3}$ nach erfolgter Anästhesie trepaniert, die Wurzelbehandlung durchgeführt, nachher der Wurzelkanal mit Beutelrock- und Ottolenguibohrern erweitert, so daß bei $\underline{/\,2}$ und $\underline{/\,3}$ ein Goldstift von 1,2 mm bezw. 1,5 mm Stärke so weit versenkt werden konnte, daß der im marginalen Bruchstück steckende Teil des Wurzelstiftes dieselbe Länge hatte, wie der im apikalen Teil, was durch Kontrollaufnahme festgestellt wurde. Nachdem die Stifte festzementiert waren, wurde die oben erwähnte Schiene entfernt. Die nach 5 Monaten erfolgte Nachuntersuchung ergab klinisch und röntgenologisch einwandfreie Verhältnisse."

Über eine weitere Nachuntersuchung hat Ritter nichts berichtet.

Fall VII.

Aus dem zahnärztlichen Institut Marburg beschreibt Rückwarth (16) einen dort zur Kenntnis gekommenen Fall einer Pseudoarthrose.

Der 21jährige Student H. K. klagte über zunehmende Lockerung des $\underline{/\,1}$. Der Patient hatte an der Oberlippe eine Mensurverletzung, die etwa 2 Jahre zurücklag. Die Röntgenaufnahme ergab in halber Wurzelhöhe eine Querfraktur des $\underline{/\,1}$, hervorgerufen durch die zurückliegende Mensurverletzung. Außer kurzer, vorübergehender Schmerzempfindung hatte der Patient damals keine weiteren Beschwerden. Der Zahn war zwei Jahre lang funktions- und kaufähig. Die faradische Untersuchung der Pulpa erwies im Vergleich zu den Nachbarzähnen normale Leitfähigkeit. Die Lockerung war dritten Grades nach dem klinischen Schema von Sachs-Neumann. Der Zahn wurde entfernt, da eine Behandlung aussichtslos erschien.

Dies sind die Fälle, die ich in der Literatur fand. Anschließend hieran möchte ich die aus eigener Kenntnis bringen, von denen der folgende mich selbst betrifft.

Ohne Deckung wurde durch einen ziemlich kräftigen, unparierten Hieb die linke Unterkieferhälfte getroffen. Der Schmiß verlief etwa zwei Finger breit unter der Unterlippe von der Mitte des Kinnes auf der linken Seite bis in die Gegend des ersten Molaren. Ich fühlte den Hieb als sehr dumpfen Schlag, so daß ich zuerst glaubte, ich sei mit der Breitseite der Schlägerspitze getroffen. Sofort nach dem Hieb spürte ich beim Zubeißen eine deutliche, wie mir im ersten Augenblick schien, erhebliche Dislokation von $\overline{/\,2\,3\,4}$. In Wirklichkeit war sie nur gering. Bei dieser Gelegenheit habe ich festgestellt, daß sich bei geschlossenen Zahnreihen auch nur die geringste Verschiebung außerordentlich störend bemerkbar macht, weshalb ich zunächst auch an eine größere Beschädigung dachte. Wie die Untersuchung durch den Paukarzt ergab, war die Wunde zwar tief, Gingiva und Alveolarfortsatz waren jedoch nicht verletzt. Der Schmiß wurde vernäht. In den nächsten Tagen spürte ich erhebliche Schmerzen an $\overline{/\,3}$. Es wurde eine Röntgenaufnahme angefertigt. (Abb. 1.) Sie ergab eine Querfraktur der Wurzel, die etwa in halber Wurzelhöhe lag.

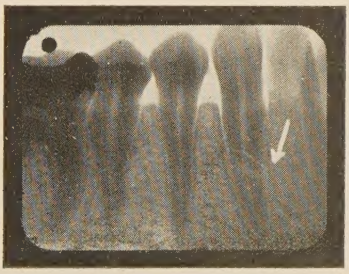

Abb. 1. Juni 1936

Der Zahn selbst wies eine geringfügige Lockerung auf, die sich durch Bewegen des Zahnes in labio-lingualer Richtung feststellen ließ. Die Nachbarzähne waren unbeschädigt, wie klinischer und röntgenologischer Befund ergaben. Die Vitalitätsprüfung mit dem faradischen Strom ergab lebende Pulpa. In mangelnder Kenntnis der Dinge unterzog ich mich damals keiner weiteren Behandlung, zumal die Schmerzen an $\overline{/\,3}$ nach 4—5 Tagen nachließen und nach etwa 3 Wochen fast völlig abgeklungen waren. Nur bei stärkerer Inanspruchnahme des Zahnes machten sich gelegentlich noch leichte Schmerzen bemerkbar. Deshalb — und das ist das einzige, was therapeutisch erfolgte — war ich auch

in der Folgezeit bemüht, den Zahn so gut wie möglich zu schonen Die Verletzung liegt jetzt $2^3/_4$ Jahre zurück. Die Röntgenaufnahme (Abb. 2) zeigt nach dieser Zeit, abgesehen von einer geringfügigen Erweiterung des Periodontialspaltes, keine besondere Veränderung.

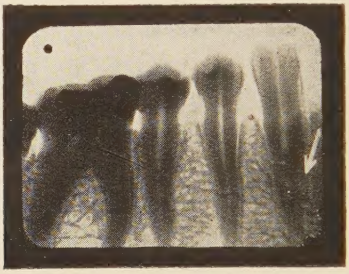

Abb. 2. März 1939

$\overline{/3}$ ist noch vital, macht keinerlei Beschwerden und ist wie jeder andere Zahn wieder voll funktionstüchtig. Lockerung besteht nicht mehr.

Und nun die Mensurverletzung meines Bruders:

Im Mai 1932 wurde ihm auf einer Bestimmungsmensur der linke Unterkiefer angeschlagen. Der Schmiß verlief auf der linken Wange etwa $1^1/_2$ Querfinger breit über der unteren Begrenzung des Unterkiefers. Der klinische Befund ergab neben der Knochenverletzung (3 Knochensplitter zwischen foramen und tuberculum mentale), daß $\overline{/3}$



Abb. 3. August 1932

verletzt worden war. Die Röntgenaufnahme bestätigte die Verletzung des Zahnes. Sie zeigte eine deutlich sichtbare Splitterfraktur des $\overline{/3}$

in halber Wurzelhöhe. (Leider kann ich diese Aufnahme meiner Arbeit nicht beifügen, da sie inzwischen abhanden gekommen ist. Jedoch ist der ursprüngliche Befund auf der kurze Zeit später angefertigten Röntgenaufnahme (Abb. 3), nachdem die in folgendem beschriebene Behandlung eingeleitet war, auch deutlich zu erkennen.)

Da die Pulpa vital war, wurde die völlige Ausheilung des Defektes unter Erhaltung der Pulpa angestrebt. Zu diesem Zwecke wurde von dem behandelnden Zahnarzt eine doppelte, labial und lingual verlaufende, angebogene Drahtschiene von $\overline{/1}$ bis $\overline{/6}$ angefertigt und eingesetzt, an welcher der beschädigte Eckzahn nebst den beiden Nachbarzähnen mit Achterligaturen befestigt wurden. Die Schiene wurde etwa ein Viertel Jahr getragen. — Als sich der Zahn nach dieser Zeit keineswegs gefestigt hatte, und von $\overline{/3}$ ausgehende pulpitische Beschwerden den Zustand unerträglich werden ließen, wurde dieser Heilungsversuch aufgegeben. Der Zahn wurde unter Leitungsanästhesie trepaniert und nach erfolgter Exstirpation der Pulpa wurde die Wurzel mit Jodoformzinkoxyd abgefüllt. Dann wurde nach vorausgegangener Erweiterung des Wurzelkanals ein etwa 2,5 cm langer Stift eingesetzt, der die beiden frakturierten Teile starr miteinander verbindet. Nach dieser Behandlung wurde die Schiene entfernt.

In der Folgezeit wurde der Zahn beobachtet. Er blieb vorläufig fest und funktionsfähig. Schmerzen waren nicht vorhanden. Erst mit Ende des Jahres 1938 trat eine Lockerung des Zahnes auf. Klinisch zeigte sich lingual eine Zahnfleischfistel. Anfang 1939 wurde dann wieder eine Röntgenaufnahme (Abb. 4) angefertigt.



Abb. 4. Januar 1939

Sie zeigt einen 5 mm breiten Spalt, der die frakturierten Wurzelteile an der Bruchstelle trennt. Dazwischen liegen beiderseits des Stiftes

Wurzelfragmente, die im Begriff sind, abgestoßen zu werden oder der Resorption zu verfallen. Klinisch ist lingual eine Zahnfleischfistel zu sehen. Im übrigen besteht starke Lockerung. Der Zahn muß in Kürze entfernt werden.

Legen wir uns nun die Frage nach dem Mißerfolg vor, so können wir diese dahingehend beantworten, daß die erste Behandlung wegen der ungenügenden Fixation nicht den gewünschten Erfolg brachte. Denn es ist selbstverständlich, daß bei jeder unwillkürlichen Beanspruchung des Zahnes — diese ist im Schlaf überhaupt nicht zu vermeiden — eine Dislokation der Bruchenden herbeigeführt wurde. So wurde die bei größter Schonung mögliche Heilung durch eine einzige ungewollte Kieferbewegung erheblich gestört, wenn nicht sogar aufgehoben.

Im folgenden möchte ich nun auf die Therapie und Prognose solcher Schädigungen der Zähne näher eingehen.

Handelt es sich nur um kleinere Defekte am Schmelz, so empfiehlt es sich, durch Schleifen einen Ausgleich herbeizuführen. Wo dies aus kosmetischen Gründen nicht erwünscht ist, so z. B. im Frontzahngebiet, ist der Defekt durch eine gegossene Metallfüllung auszugleichen. Da im Frontzahngebiet die Defekte meistens die Schneiden und Ecken betreffen, so ist ein Schneiden- bezw. Eckenaufbau erforderlich. In solchen Fällen trägt die Gußfüllung je nach Lage ein oder zwei dünne, kurze Stifte, die im Dentin zu verankern sind. Genaue anatomische Kenntnisse des Verlaufs der Pulpa sind hier Voraussetzung, um ein Anschneiden der Pulpa zu vermeiden. Kosmetisch einwandfreier sind gebrannte Porzellanfüllungen, doch halte ich die Widerstandsfähigkeit der Metallinlays, wo normal funktionelle Beanspruchung vorliegt, für größer. Läßt die Größe des Defektes den orthodontischen Weg zu, so ist dieser allen anderen Methoden vorzuziehen. Hierbei wird für den betreffenden Zahn ein Metallband angefertigt mit einer Auflagemöglichkeit für einen federnden Labialbügel. Der Zug des Bügels wirkt in der Achse des Zahnes in der Richtung Wurzel — Schneide. Eine besondere Einrichtung auf der lingualen Seite verhindert ein Kippen des Zahnes. Ist die Schneide des Zahnes nach einiger Zeit in die richtige Stellung gezogen, wird der Zahn durch einen Retentionsapparat in seiner neuen Stellung fixiert. Nach erfolgter Einheilung wird der Retentionsapparat entfernt. Bei der orthodontischen Behandlung ist ein weiterer Angriff auf die Zahnsubstanz vermieden worden.

Ist die Pulpa aber bereits freigelegt, so hat eine Wurzelbehandlung zu erfolgen. Bei teilweisem oder ganzem Verlust der Zahnkrone erfolgt die Wiederherstellung des Defektes je nach Größe der verlorengegangenen Zahnsubstanz durch Ringstiftzahn, Porzellanmantel-, Düwel- oder Vollkrone.

Sind mehrere Zähne betroffen, und ist ein Verlust der Zahnkronen vorhanden, wie wir dies bei Fall 3 sehen, so sind Brücken anzufertigen, wobei die noch verwendungsfähigen Wurzeln mit einbezogen werden. Auf die technische Ausführung des Ersatzes möchte ich nicht näher eingehen. Möglichkeiten stehen uns in hinreichendem Maße zur Verfügung. Hier wird der Zahnarzt in jedem Falle selbst nach bestem Können entscheiden und wählen müssen.

Besondere Beachtung verdienen die Fälle, bei denen eine Fraktur im Wurzelbereich vorliegt. Ist die Verletzung jedoch so schwer, wie sie uns Fliege beschreibt, bei der gleich 4 Frontzähne beteiligt sind, und neben einem komplizierten Bruch auch noch eine erhebliche Dislokation der Bruchenden besteht, so ist auch nur der Versuch einer Ausheilung von vornherein aussichtslos.

Eingehender möchte ich nun die Fälle besprechen, in denen die Prognose noch Gewähr für eine Ausheilung bietet.

Die Diagnose „Wurzelfraktur" ist heute durch die Röntgenaufnahme wesentlich erleichtert. Diese bringt fast immer den nötigen Aufschluß. Es sollte daher in jedem Falle, wo irgend ein Verdacht auf Wurzelfraktur vorliegt, eine Röntgenaufnahme angefertigt werden. Sie ist m. E. sogar unerläßlich, will der Zahnarzt mit Erfolg Therapie betreiben. An dieser Stelle möchte ich darauf hinweisen, daß allerdings bei später angefertigten Kontrollaufnahmen betreffs der Ausheilung des Bruches Vorsicht am Platze ist, da hier Trugschlüsse gezogen werden können. Leix (8) schreibt wörtlich: „Nicht mit Sicherheit anwendbar ist das Verfahren, ob ein Bruch verheilt ist oder nicht. Es kann daher das Röntgenbild einen noch klaffenden Spalt zwischen den Bruchenden aufweisen, während die klinische Untersuchung eine Heilung des Bruches zeigt. Der Grund für diese Erscheinung liegt darin, daß wohl eine bindegewebige Vereinigung der Bruchenden stattgefunden hat, welche röntgenologisch nicht darstellbar ist. Die knöcherne Vereinigung des Bruches kann erst später, d. h. in der Zeit nachgewiesen werden, in welcher die Kalksalzeinlagerung in das Gewebe stattgefunden hat."

In der Einleitung sprach ich von den verschiedenen Arten der Bruchmöglichkeiten nach Williger. Ich möchte hier auf die meinen Bruder betreffende Verletzung verweisen, wo demnach neben einem komplizierten Bruch auch noch eine Komminutivfraktur vorlag. Bei der hier falsch durchgeführten Behandlung wurde eine Ausheilung nicht erreicht. Trotz der Schwere der Verletzung hätte aber vielleicht bei geeigneter Fixation, etwa durch eine festanliegende, gegossene Schiene und bei völligem Außerbißsetzen durch Aufbißkappen auch in diesem Falle ein Heilerfolg erzielt werden können. Zum Vergleich sei Fall 6 herangezogen. Sind die Verhältnisse auch nicht die gleichen, so handelt es sich doch hier ebenfalls um eine ziemlich schwere Zahnfraktur. Die angefertigte Schiene hat wohl die Ruhigstellung in vollem Umfange erreicht, und der Erfolg scheint gut gewesen zu sein, sonst hätte die nach 5 Monaten erfolgte klinische und röntgenologische Untersuchung nicht einwandfreie Verhältnisse ergeben können. Ähnlich liegen auch die Dinge bei Fall 2, wo bei einer Fechtübung der linke untere Eckzahn in Höhe des Zahnhalses vollständig durchschlagen war. Auch hier wurde die völtige Ruhigstellung durchgeführt. Der Erfolg war bereits nach 5 Monaten durchaus zufriedenstellend.

Von Wichtigkeit für die Therapie ist es, in welchem Teil der Wurzel die Fraktur liegt. Sie kann sich befinden im marginalen, im mittleren oder im apikalen Drittel. In allen drei Fällen sollte man sich, wenn irgend möglich und keine allzu große Schmerzempfindung besteht, zunächst abwartend verhalten.

Ottolengui (9) beschreibt zwei Fälle von Zahnfraktur, bei denen völlige Obliteration des Wurzelkanals eingetreten ist. Auf Grund dieser Beobachtung hält Ottolengui bei Frakturen der Vorderzähne monatelanges Abwarten für die geeignete Therapie. Erst, wenn das Röntgenbild eine Neigung des Wurzelkanals zum spontanen Verschluß seines Lumens zeigt, setzt er eine eventuell noch nötige Behandlung fort.

Das Einzige, wofür m. E. allerdings immer gleich gesorgt werden sollte, ist eine unbedingte Ruhigstellung und Exartikulation des betreffenden Zahnes.

Fliege (4) und Möllenhoff (4) beschreiben vier Fälle klinisch ausgeheilter interalveolärer Frakturen. Die Autoren sind der Ansicht, daß die hierbei erzielten Erfolge es ratsam erscheinen lassen, bei Frakturen der Wurzel durch Ruhigstellung des betreffenden Zahnes

die Ausheilung zu erstreben. Auch in meinem Falle hätte unbedingt eine Behandlung erfolgen müssen. Wenn dies nicht geschehen ist und trotzdem eine Ausheilung erfolgt ist, so liegt dies wohl vor allem daran, daß die Verletzung nur gering war.

Nur wenn der Bruch im apikalen Wurzeldrittel liegt, und keine Aussicht auf Vitalerhaltung der Pulpa besteht, kann das apikale Fragment nach Art der Wurzelspitzenresektion entfernt werden. Bevor jedoch ein operativer Eingriff unternommen wird, sollte erst genau geprüft werden, ob nicht doch ein Weg beschritten werden kann, bei dem die Pulpa zu erhalten ist, denn sie trägt einen großen Anteil zur Heilung der Fraktur bei.

Rousseau-Degelle (15) beobachtete einen Fall, bei dem ein Zahn 15 Jahre nach erlittenem Trauma zur Extraktion kam. Nach der Extraktion zeigte es sich, daß Krone und Wurzelpulpa vollkommen verkalkt waren und einen soliden Strang bildeten, der die beiden Bruchstücke zusammenhielt. Hieraus zieht Rousseau-Degelle folgende Schlüsse:

1. Die Pulpa kann eine beträchtliche Verletzung überstehen.
2. Die exponierte Pulpa ist fähig, einer Infektion zu widerstehen.
3. Die Lebensfähigkeit der Pulpa braucht nicht nur nicht gestört zu werden, sie wird vielmehr erhöht und ist befähigt, Verteidigungsmaßnahmen vorzunehmen (eben die Verkalkung).
4. Die Verteidigungsmaßnahmen sind stark genug, eine vollständige Verkalkung der Pulpa mit oder ohne Hypertrophie zu erzeugen.

Aber auch die Wurzelhaut spielt bei der Verheilung eine nicht zu unterschätzende Rolle. Hierauf weisen Euler (3) und Meyer (3) hin. „Die Wurzelhaut ist sehr robust und sehr regenerationsfähig. So sind nicht nur sehr rasch die Schäden innerhalb des Periodontiums ausgeglichen, wir sehen auch bald genug die Wurzelhaut mit starker Zellvermehrung auf dem Plan, um abzubauen, was sonst irreparablen Schaden erlitten hat. In die feinsten Bruchspalten schieben sich die Zellen hinein, erweitern den Spalt hinreichend und füllen ihn dann mit Zement aus, das zugleich die Bruchflächen fest vereinigt. Auf die Wurzelhaut ist sozusagen immer Verlaß."

Kronfeld (7) berichtet über die Heilungsvorgänge nach Zahnfrakturen folgendes: „Das Bindegewebe wächst in den mit Lymphe gefüllten Frakturspalt, so wie die Zellen einer Bindegewebskultur in das Kulturmedium. Zunächst erscheinen Fibroblasten und Wanderzellen. Die Fibroblasten scheiden Bindegewebsfibrillen aus, und auf diese Weise entsteht das Bindegewebe, das später die Ablagerung von Zement besorgt, und die Fraktur zur Ausheilung bringt."

Auch Partsch (11) ist der Ansicht, daß die Heilung durch Gewebe, das vom Periodontium her in den Frakturspalt wächst, entsteht. (Siehe Fall IV.)

Daß auch eine scheinbare Ausheilung der Fraktur gelegentlich vorkommen kann, wobei der Zahn jahrelang reaktionslos im Gebiß steht, beweist Fall VII, wo uns Rückwarth eine Pseudoarthrose beschreibt.

Zusammenfassung:

Ganz allgemein läßt sich abschließend, nicht nur auf Grund der angeführten Fälle, sondern auch im Hinblick auf die Literatur (seit 1847), soweit sie sich eingehender mit Zahnfrakturen beschäftigt, feststellen, daß die Prognose bei traumatischen Schädigungen der Zähne zum größten Teil außerordentlich günstig beurteilt wird, abgesehen von den Fällen, wo die Schwere der Verletzung den Versuch einer Ausheilung von vornherein schon nicht zuläßt. Was die Therapie wurzelfrakturierter Zähne anbetrifft, so läßt sich für deren Behandlung keine Norm aufstellen. Dazu sind die Arten der Bruchmöglichkeiten zu verschieden. Hier wird von Fall zu Fall entschieden werden müssen. Immer aber sollte, das kann nicht genügend betont werden, als erstes durch die starre Schienung für eine ausreichende Fixation der betreffenden Zähne gesorgt werden. Die Ansicht, wurzelfrakturierte Zähne gleich zu entfernen, um Komplikationen, z. B. die Gefahr einer Infektion, zu vermeiden, ist m. E. auf Grund der guten Erfolge, die erzielt worden sind, nicht gerechtfertigt. Stellt sich gelegentlich eine bedrohliche Infektion ein, so kann dem immer noch frühzeitig genug durch die Entfernung des betreffenden Zahnes abgeholfen werden.

Literatur.

1. Eichler: Handbuch der Zahnheilkunde. Dr. Scheff, II. Bd., 2. Abtlg. Wien und Leipzig, Alfred Hölder 1910.
2. Euler: Zahnfrakturen. Dtsch. zahnärztl. Wsch. XII, 1909, S. 643 (V. B.)
3. Euler, Meyer: Pathohistologie der Zähne. 1927.
4. Fliege: Eine schwere Mensurverletzung des Zwischenkiefers und der Frontzähne. Dtsch. Monatsschr. f. Zahnärzte, 1931, S. 49.
5. Fliege, Möllenhoff: Über die Ausheilung interalveolarer Zahnfrakturen bei lebender Pulpa. Deutsche zahnärztliche Wochenschrift 1933, Nr. 20, S. 479.
6. Hyrtl: Topographische Anatomie. Bd. I.
7. Kronfeld: Beitrag zur Kenntnis der Heilungsvorgänge nach Zahnfrakturen. Zahnärztl. Rdsch. 1932. H. 49, S. 2079.
8. Leix: Einführung in die zahnärztliche Röntgenologie. München 1923, S. 66.
9. Ottolengui: Betrachtungen über die möglichen Folgen der Frakturen von Wurzeln der Zähne mit lebenden Pulpen. Dental Items of Interest, 1926, H. 10. Ref. Zahnärztl. Rdsch. 1927, Nr. 36, S. 628.
10. Palazzi: Kraniofaziale Traumen bei Boxern und Kiefer-Schutz-Apparat. (Z. Stomat 1925, S. 873 ff.)
11. Partsch: Klinische Demonstrationen. Dtsch. zahnärztl. Wschr. XVI, 1913, Nr. 40, S. 753 (V. B.)
12. Purruker: Die Chirurgie des Mensurbodens. Berlin, Verlag von Julius Springer, 1926.
13. Ritter, R.: Gebißbeschädigungen durch Mensurverletzungen. Inaug. Diss. Breslau, 1928. Druck Anton Schreiber, Breslau.
14. Ritter, K.: Eine selten durchgeführte Schienung einer Zahnfraktur. Dtsch. zahnärztl. Wsch. 1933, Nr. 36, S. 867.
15. Rousseau-Degelle: Pulpaverkalkung nach einer vollständigen Zahnfraktur. Dtsch. Monatsschr. f. Zahnärzte 1923, H. 12, S. 381.
16. Rückwarth: Über Zahnfrakturen, insbesondere interalveoläre Frakturen bei lebender Pulpa und einen Fall von Pseudoarthrosebildung. Inaug. Diss. Marburg 1935.
17. Williger: Zähne und Trauma. Dtsch. Zahnheilk. in Vortr. 1911, H. 16, S. 21 ff.

Lebenslauf.

Ich, Hans von Nolting, wurde am 28. September 1913 als Sohn des Zahnarztes Dr. Heinrich von Nolting und seiner Ehefrau Else, geb. Kortry, zu Kassel geboren. Vom 6.—10. Lebensjahr besuchte ich die Bürgerschule zu Kassel. Ostern 1924 bestand ich die Aufnahmeprüfung in die Sexta des Staatlichen Wilhelms-Gymnasiums zu Kassel. Diese Anstalt verließ ich 1932 als Obersekundaner, und trat dann in das hiesige Staatliche Friedrichs-Gymnasium ein, wo ich im Februar 1934 das Zeugnis der Reife erhielt. Vom Mai bis Oktober 1934 war ich Angehöriger des Reichsarbeitsdienstes. Anschließend widmete ich mich in Marburg und München dem Studium der Zahnheilkunde. Im Mai 1938 bestand ich in München das zahnärztliche Staatsexamen. Seit dieser Zeit bin ich als Assistent tätig.

Meine akademischen Lehrer waren:

In Marburg: Baars, Böminghaus, Dabelow, Dittler, Elbrecht, Fliege, Grüneisen, Jacobshagen, Kunzendorf, Meerwein, von Reckow, Strecker.

In München: Borst, Falk, Heiß, Hettche, Jäger, Kösters, Kranz, Pieper, Pöhlmann, Stepp, Straub, Wasmuth.

Herrn Prof. Dr. Fliege danke ich für die Überlassung des Themas, Herrn Dozent Dr. Heuser für seine Anregungen